ผลข้างเคียงจากการฉายรังสีในมะเร็งกล่องเสียง

อ.พญ.สาริน กิจพาณิชย์

บทนำ

การฉายรังสีอาจทำให้เกิดผลข้างเคียงทั้งผลข้างเคียงเฉียบพลันระหว่างการฉายรังสี (acute side effects) และผลข้างเคียงระยะยาว (late side effects) ผู้ป่วยอาจไปพบแพทย์โสต ศอ นาสิก ด้วยอาการอันเกิดจากผลข้างเคียงของรังสี บทนี้จึงมุ่งหวังให้ข้อมูลและอธิบายผลข้างเคียงที่พบได้และแนวทางการดูแลรักษาเบื้องต้น รวมทั้งให้คำแนะนำกับผู้ป่วยได้

มะเร็งกล่องเสียงระยะลุกลามเฉพาะที่

<u>ผลข้างเคียงระหว่างการฉายรังสี</u>

ผลข้างเคียงระหว่างการฉายรังสีขึ้นอยู่กับหลายปัจจัย เช่น บริเวณที่ฉายรังสี หากฉายเป็นบริเวณกว้างก็จะเกิดผลข้างเคียงมากกว่า, ปริมาณรังสีโดยรวม (total radiation dose) จึงมักพบผลข้างเคียงที่รุนแรงขึ้นเมื่อการฉายรังสีเข้าสู่สัปดาห์ท้ายๆ, fractionation, การให้ยาควบคู่รังสี (concurrent systemic agent) ซึ่งเพิ่มโอกาสการเกิดผลข้างเคียงรุนแรงจากร้อยละ 30 เป็นร้อยละ 70 ในผู้ป่วยที่ได้รับรังสีตามหลังการผ่าตัด [1], เทคนิคการฉายรังสี ซึ่งการใช้เทคนิคการฉายรังสีแบบปรับความเข้ม (intensity modulated radiation therapy (IMRT)) ทำให้ปริมาณรังสีไปสู่อวัยวะข้างเคียงลดลง (ภาพที่ 1) เมื่อเทียบกับการฉายรังสีแบบสามมิติทั่วไป โดยเฉพาะภาวะน้ำลายแห้ง (xerostomia)[2, 3]

การรักษาแบบสงวนกล่องเสียงในมะเร็งระยะลุกลามเฉพาะที่ (locally advanced cancer) มักฉายรังสีบริเวณกล่องเสียงและคอทั้งสองข้าง จำนวน 33-35 ครั้ง, สัปดาห์ละ 5 วัน, วันละ 1 ครั้ง ผลข้างเคียงที่อาจพบได้แจกแจงตามสัปดาห์ของการฉายรังสีได้ ตามตารางที่ 1 ซึ่งระหว่างฉายรังสี แพทย์รังสีรักษามักทำการตรวจติดตามผู้ป่วยทุกสัปดาห์เพื่อประเมินผลข้างเคียงที่เกิดขึ้นตาม Common Terminology Criteria for Adverse Events (CTCAE) ซึ่งฉบับล่าสุดที่ใช้ในปัจจุบันคือ ฉบับ 5.0 ซึ่งแบ่งความรุนแรงของผลข้างเคียงเป็น 5 ระดับ (ตารางที่ 2) หากผลข้างเคียงน้อยถึงปานกลาง แพทย์จะให้การยาบรรเทาอาการรวมถึงให้คำแนะนำที่เหมาะสม และให้ฉายรังสีต่อเนื่อง แต่หากผลข้างเคียงมีความรุนแรง แพทย์รังสีรักษาอาจมีความจำเป็นต้องให้ผู้ป่วยพักการฉายรังสีชั่วคราว เพื่อไม่ให้เกิดผลข้างเคียงจนอาจเป็นอันตรายต่อชีวิต

ภาพที่ 1 แสดงปริมาณรังสีไปสู่ต่อมน้ำลายพารอติดทั้งสองข้าง (LP=left parotid gland, RP=right parotid gland) ด้วยการฉายรังสีแบบสามมิติ (3-dimensional conformal radiation therapy (3D-CRT))

เปรียบเทียบกับการฉายรังสีแบบปรับความเข้ม (intensity modulated radiation therapy (IMRT)) ในผู้ป่วยมะเร็งศีรษะและลำคอ นอกจากนี้จะเห็นว่า IMRT สามารถลดปริมาณรังสีไปสู่ช่องปากและลิ้นด้านหน้าได้เมื่อเปรียบเทียบกับ 3D-CRT

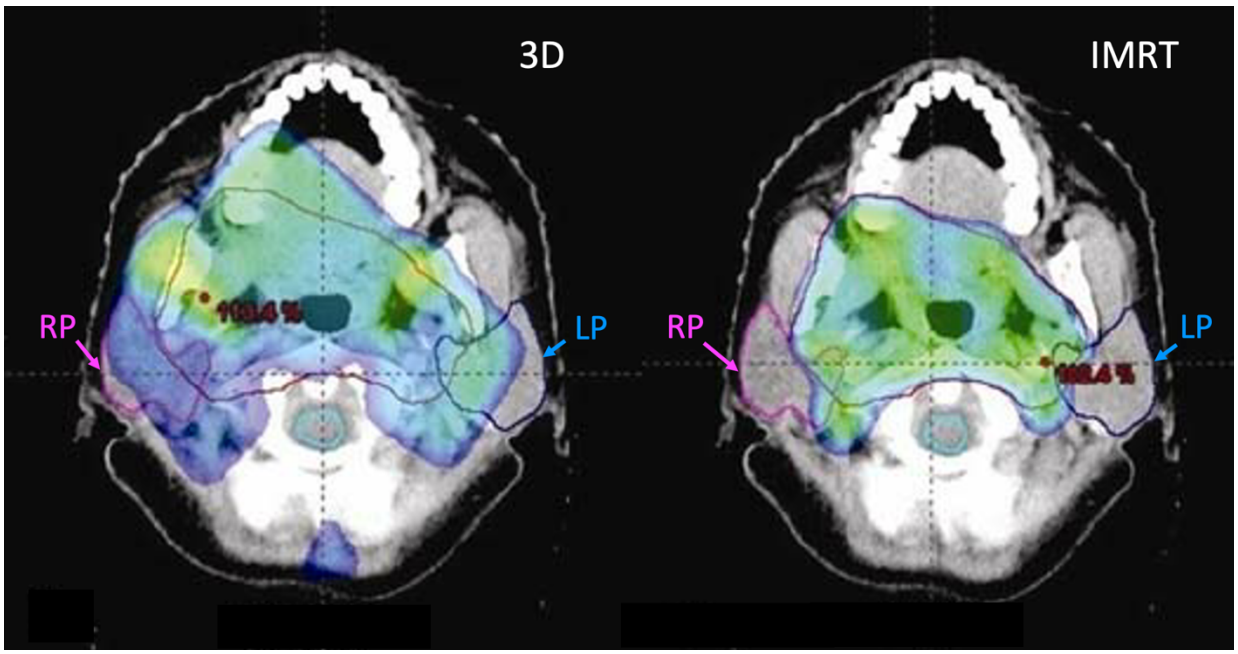

ตารางที่ 1. ผลข้างเคียงที่อาจพบได้ระหว่างการฉายรังสีในผู้ป่วยมะเร็งศีรษะและลำคอ

สัปดาห์ที่	ผลข้างเคียง
1	Fatigue, loss of appetite
2	Dysgeusia, xerostomia
3	Dysgeusia, xerostomia, oral pain, mucositis, dysphagia, weight loss
4	Mucositis, xerostomia, skin reaction, insomnia, weight loss
5	Significant mucositis and dysphagia, skin redness
6-7	Significant mucositis and dysphagia, skin redness or moist desquamation, marked xerostomia

ความผิดปกติของการรับรส (Dysgeusia) มักเป็นผลข้างเคียงที่เกิดเป็นลำดับต้นๆ ระหว่างการฉายรังสี และเกิดก่อนภาวะเยื่อบุช่องปากอักเสบ (mucositis) และน้ำลายแห้ง (xerostomia) โดยมากผู้ป่วยจะเริ่มมี dysgeusia เมื่อได้รับรังสีไป 10-16 เกรย์ หรือในช่วงปลายสัปดาห์ที่ 1 ถึงสัปดาห์ที่ 2 ของการฉายรังสี และจะเริ่ม

ฟื้นตัวเป็นปกติหลังฉายรังสีจบประมาณ 2-3 เดือน [4] อย่างไรก็ตามผู้ป่วยร้อยละ 30-50 อาจยังมีการรับรสที่ผิดปกติอยู่จนถึง 1-2 ปีภายหลังการฉายรังสี รสชาติที่ฟื้นตัวกลับมาเป็นปกติเร็วที่สุดคือรสหวานและรสเปรี้ยว ในขณะที่รสเค็มและรสขมจะฟื้นตัวช้ากว่า [5, 6] ปริมาณรังสีที่ช่องปากและลิ้นได้รับ เป็นหนึ่งในปัจจัยที่มีผลต่อการรับรสโดยพบว่าหากปริมาณรังสีเฉลี่ยที่ช่องปาก (mean oral cavity dose) ได้รับเกิน 53-57 เกรย์ส่งผลต่อการเกิด severe dysgeusia อย่างมีนัยยะสำคัญ [7] การรับรสที่แย่ลง ประกอบกับภาวะน้ำลายแห้งและเยื่อบุช่องปากอักเสบมักทำให้ผู้ป่วยทานได้น้อยและน้ำหนักลด นอกจากนี้ยังไม่มียาที่มีประสิทธิภาพในการรักษาหรือป้องกันภาวะ dysgeusia ระหว่างฉายรังสี [8, 9] เพราะฉะนั้นแพทย์รังสีรักษาควรจำกัดปริมาณรังสีไปสู่ช่องปากและลิ้น แพทย์รังสีรักษาและแพทย์สาขาอื่นๆ ที่ร่วมดูแลผู้ป่วยควรเน้นย้ำความสำคัญของโภชนาการและการดูแลสุขภาพช่องปากระหว่างการฉายรังสี

ภาวะเยื่อบุช่องปากอักเสบ (mucositis) พบได้ประมาณร้อยละ 80 ของผู้ป่วยที่ได้รับการฉายรังสีบริเวณศีรษะและลำคอ[10] (ภาพที่ 2-3) โดยปัจจัยเสี่ยงที่มีผลต่อการเกิด mucositis ได้แก่สุขภาวะในช่องปากที่ไม่ดี, การสูบบุหรี่, การดื่มสุรา, การทานอาหารร้อนหรือเผ็ด [4], การได้รับยาเคมีบำบัดร่วมด้วยขณะฉายรังสี, การฉายรังสีแบบ altered fractionation [10] และปริมาณรังสีที่ช่องปากได้รับ โดยผู้ป่วยที่ได้รับการฉายรังสีอย่างเดียว, ฉายรังสีควบคู่ยาเคมีบำบัด และฉายรังสีแบบ altered fractionation มีอัตราการเกิด severe mucositis ได้ร้อยละ 34, 43 และ 57 ตามลำดับ [10] ผู้ป่วยควรได้รับคำแนะนำให้งดบุหรี่และการดื่มสุรา รวมทั้งอาหารรสจัดในช่วงรับการรักษา เมื่อมีอาการเจ็บปวดจากเยื่อบุช่องปากอักเสบ แพทย์ผู้รักษาควรเริ่มให้ยาบรรเทาอาการเจ็บปวดตามลำดับ ได้แก่ 2% viscous lidocaine, magic mouthwash (ประกอบด้วย lidocaine, Maalox และ Benedryl +/- nystatin), ยาแก้ปวด gabapentin และยาแก้ปวดกลุ่ม opioids โดยในบางสถาบันไม่แนะนำให้ใช้ยาแก้ปวดกลุ่ม acetaminophen หรือพาราเซตามอลในผู้ป่วยที่ได้รับยาเคมีบำบัดร่วมด้วย เนื่องจากอาจจะบดบังอาการของภาวะไข้แบบมีเม็ดเลือดขาวในเลือดต่ำ (febrile neutropenia) [4] นอกจากนี้ควรตรวจช่องปากผู้ป่วยโดยละเอียดว่ามีการติดเชื้อราร่วมด้วยหรือไม่ เนื่องจากการติดเชื้อรา Candida albicans ในช่องปากมักทำให้ผู้ป่วยมีอาการเจ็บในช่องปากเพิ่มขึ้นกว่าภาวะ mucositis โดยทั่วไป ยารักษาเชื้อราในช่องปากที่ใช้ได้ เช่น nystatin หรือ fluconazole เป็นต้น ยาบ้วนปากที่แพทย์มักแนะนำให้ใช้เพื่อลดอาการของ mucositis ได้แก่ salt and baking soda rinse และ/หรือ benzydamine hydrochloride นอกจากนี้ยังมีการศึกษาที่แสดงให้เห็นถึงประสิทธิภาพของการใช้ low-level laser therapy (LLLT) ในการลดอัตราการเกิดภาวะ severe mucositis และ dysphagia ในผู้ป่วยที่ได้รับการฉายรังสีเคมีบำบัดควบคู่กัน [11, 12] ทั้งนี้ควรหลีกเลี่ยงยาบ้วนปากที่มีส่วนประกอบของ chlorhexidine เนื่องจากประโยชน์ในการป้องกัน mucositis ไม่ชัดเจน [13] และมีงานวิจัยแบบสุ่มที่แสดงถึงผลข้างเคียงที่เพิ่มขึ้นอย่างมีนัยยะสำคัญ ได้แก่ teeth staining, taste alteration และ oral discomfort ในผู้ป่วยที่ได้รับ chlorhexidine เทียบกับผู้ป่วยที่ไม่ได้รับยา [14] สรุปการรักษาและยาที่มีข้อมูลว่าลดการเกิด mucositis ตามตารางที่ 3

ภาพที่ 2 แสดงภาพเยื่อบุช่องปาก (mucositis) grade 2 ของผู้ป่วยมะเร็งศีรษะและลำคอ ณ สัปดาห์ที่ 3 ระหว่างได้รับการฉายรังสี

ภาพที่ 3 แสดงภาพเยื่อบุช่องปากของผู้ป่วยมะเร็งศีรษะและลำคอที่หายเป็นปกติ ที่ 1 เดือนหลังจากฉายรังสีจบ

ภาวะน้ำลายแห้ง (xerostomia) มักเกิดในสัปดาห์ที่สองของการฉายรังสีและสามารถมีอาการอยู่ได้นานหลายปี ซึ่งเทคนิคการฉายรังสีและปริมาณรังสีที่ต่อมน้ำลายได้รับมีความสัมพันธ์ต่อการเกิดภาวะน้ำลายแห้ง ซึ่ง Quantitative Analysis of Normal Tissue Effects in the Clinic (QUANTEC)[15] ได้แนะนำให้ควบคุมปริมาณรังสีเฉลี่ยที่ต่อมน้ำลายข้างกกหู (mean parotid dose) ได้รับ น้อยกว่า 26 เกรย์ นอกจากนี้ควรให้ปริมาณรังสีเฉลี่ยที่ต่อมน้ำลายใต้ขากรรไกร (mean submandibular gland) ได้รับ น้อยกว่า 39 เกรย์ และปริมาณรังสีที่ช่องปากส่วนที่ไม่มีก้อนมะเร็งได้รับ น้อยกว่า 30 เกรย์ เพื่อลดปริมาณรังสีไปสู่ต่อมน้ำลายรอง (minor salivary glands) แพทย์ควรแนะนำให้ผู้ป่วยบ้วนปากบ่อยๆ ด้วย salt and baking soda rinse และดื่มน้ำเพื่อลดการเกิดภาวะน้ำลายแห้ง ยาอื่นๆ ที่อาจใช้ในการบรรเทาอาการน้ำลายแห้ง เช่น น้ำลายเทียม, การอมลูกอมวิตามินซีหรือการเคี้ยวหมากฝรั่งเพื่อกระตุ้นและฟื้นฟูการขับน้ำลาย เป็นต้น ยาที่มีการศึกษาแบบไปข้างหน้าว่าช่วยลดภาวะน้ำลายแห้งจากการฉายรังสี ได้แก่ pilocarpine และ cevimeline ซึ่งเป็นยาแบบรับประทาน ออกฤทธิ์เป็น cholinergic receptor stimulant กระตุ้นการหลั่งน้ำลาย แต่ pilocarpine ออกฤทธิ์ที่กล้ามเนื้อเรียบและ exocrine glands อื่นๆ ด้วย จึงมักทำให้เกิดผลข้างเคียง เช่น เวียนศีรษะ/ปวดศีรษะ คลื่นไส้อาเจียน ปัสสาวะหนาวสั่น เหงื่อออกง่าย ร้อนวูบวาบ เป็นต้น นอกจากนี้ยังมีข้อห้ามใช้ (contraindications) ยา pilocarpine ใน

ผู้ป่วยโรคหอบหืด, ปอดอุดกั้นเรื้อรัง หรือ chronic obstructive pulmonary disease (COPD), ต้อหิน และโรคตับ ส่วน cevimeline ออกฤทธิ์แบบเฉพาะเจาะจงกับ M3-muscarinic receptor ของต่อมน้ำลายมากกว่าจึงเกิดผลข้างเคียงน้อยกว่า ยาอีกตัวหนึ่งที่มีการศึกษามากมายคือ amifostine ซึ่งสามารถลดภาวะน้ำลายแห้งและกลืนลำบากได้ในผู้ป่วยที่ได้รับการฉายรังสีเพียงอย่างเดียว [16] แต่ไม่ลดภาวะน้ำลายแห้งในผู้ป่วยที่ได้รับยาเคมีบำบัดควบคู่ด้วย [17] (ตารางที่ 3) อย่างไรก็ตาม การใช้ยา amifostine ไม่เป็นที่นิยมเนื่องจากการบริหารยาที่ค่อนข้างยุ่งยาก ต้องฉีดเข้าทางเส้นเลือดดำทุกวันระหว่างฉายรังสี และผลข้างเคียงที่อาจเกิดอาการคลื่นไส้อาเจียนและความดันโลหิตต่ำได้ [16]

ภาวะผิวหนังอักเสบจากการฉายรังสี (radiation induced dermatitis) มักเกิดในช่วง 2-3 สัปดาห์หลังจากเริ่มฉายรังสี ส่วนใหญ่มีอาการชัดเจนที่สัปดาห์ที่ 4 และอาการจะดีขึ้นประมาณ 2-3 สัปดาห์หลังจากฉายรังสีจบ (ภาพที่ 5) ซึ่งผู้ป่วยร้อยละ 95 เกิด dermatitis ระหว่างการฉายรังสีแต่ส่วนใหญ่มีอาการไม่รุนแรง โดยทั่วไปผู้ป่วยสามารถล้างใบหน้าและลำคอได้โดยใช้สบู่เด็กที่ไม่มีน้ำหอม หลีกเลี่ยงการถอนหรือโกนขน หลีกเลี่ยงการเช็ดหรือถูอย่างรุนแรงบริเวณที่ฉายรังสี หลีกเลี่ยงการใช้น้ำหอม เมื่อเริ่มมีอาการจาก dermatitis เช่น คัน อาจใช้ยา topical steroid เพื่อลดอาการและลดความรุนแรงของ dermatitis [18, 19] หรือ silver sulfadiazine แบบทา เพื่อลดการเกิด radiation-induced dermatitis และ moist desquamation [19] นอกจากนี้ยังมีการศึกษาว่าวิตามินอีและ pentoxifylline ช่วยลดโอกาสการเกิด fibrosis ในระยะยาว [20, 21] หากผู้ป่วยมี moist desquamation (ภาพที่ 4) แนะนำให้ทำแผลแบบ wet หรือ moist dressing ใช้วัสดุทำแผลแบบไม่เกาะติด (nonadherent) เช่น hydrocolloid แปะแผลหรือใช้ผ้าก๊อซชุบน้ำเกลือบิดหมาด แปะบนแผลประมาณ 10 นาทีแล้วค่อยๆ ลอกออก ระหว่างวันไม่ควรใส่เสื้อที่ปกคลุมบริเวณคอเนื่องจากจะทำให้เสียดสีผิวหนัง ไม่ควรปิดแผลด้วยผ้าก๊อซตลอดวัน เนื่องจากผิวหนังที่กำลังซ่อมแซมตัวเองอาจถูกลอกออกทุกครั้งที่ดึงผ้าปิดแผลออก

ภาพที่ 4 ผลข้างเคียงด้านผิวหนังในผู้ป่วยมะเร็งกล่องเสียงระยะลุกลามเฉพาะที่ระหว่างการฉายรังสี ณ สัปดาห์ที่ 6 ของการฉายรังสี จากภาพจะเห็น moist desquamation ของผิวหนังบริเวณกล่องเสียงและคอทั้งสองข้าง ประเมินตาม CTCAE version 5.0 เป็น acute radiation dermatitis grade 3

ภาพที่ 5 ผลข้างเคียงด้านผิวหนังในผู้ป่วยมะเร็งกล่องเสียงระยะลุกลามเฉพาะที่ ภายหลังการฉายรังสีครบ 1 เดือน จะเห็นว่าผิวหนังบริเวณกล่องเสียงและคอทั้งสองข้างสมานดีเป็นปกติ คงเหลือลักษณะของสีผิวที่เข้มขึ้นเล็กน้อย

ภาวะกลืนลำบาก (dysphagia) อาจเกิดได้ทั้งระหว่างการฉายรังสีและเกิดในระยะยาว เนื่องจากรังสีที่ไปสู่อวัยวะที่เกี่ยวข้องกับการกลืน ทำให้ผู้ป่วยทานอาการได้น้อย และอาจเกิดการสำลักจนนำไปสู่การติดเชื้อในปอดในที่สุด แพทย์รังสีรักษาจึงควรลดปริมาณรังสีที่อวัยวะที่เกี่ยวข้องกับการกลืนได้รับ เช่น กล่องเสียง กล้ามเนื้อของคอหอย (pharyngeal constrictor muscles) และหลอดอาหาร หากผู้ป่วยมีอาการกลืนลำบากระหว่างการฉายรังสีจนทำให้ได้รับสารอาหารไม่เพียงพอ ควรได้รับการใส่สายยางให้อาหารทางจมูก (nasogastric tube) หรือสายยางทางหน้าท้อง (gastrostomy)

ภาวะกล่องเสียงบวมหรือ laryngeal edema เป็นผลข้างเคียงที่พบได้บ่อยจากการฉายรังสี edema อาจเกิดจากการอักเสบจากการฉายรังสี (inflammation) หรือจาก lymphatic disruption ปัจจัยที่พบว่ามีผลต่อการเกิด edema ได้แก่ ระยะ N, ขนาดของต่อมน้ำเหลืองที่มีการกระจายของมะเร็ง โดยเฉพาะปริมาณรังสีเฉลี่ยที่กล่องเสียงได้รับ (mean dose) และปริมาตรของกล่องเสียงที่ได้รับรังสีมากกว่า 50 เกรย์ (V50Gy)[22] จึงมีคำแนะนำโดย QUANTEC ให้แพทย์รังสีรักษาควบคุมปริมาตรของกล่องเสียงที่ได้รับรังสีมากกว่า 50 เกรย์ให้น้อย

กว่าร้อยละ 27 (V50Gy ≤ 27%) และปริมาณรังสีเฉลี่ยที่กล่องเสียงได้รับให้น้อยกว่า 44 เกรย์ (laryngeal mean dose ≤ 44 Gy) ซึ่งเมื่อนำค่าเหล่านี้ไปใช้จริงในทางคลินิกพบว่าสามารถลดอัตราการเกิดผลข้างเคียงรุนแรงของกล่องเสียง ณ สัปดาห์ที่ 5 ของการฉายรังสี คิดเป็นร้อยละ 14 เปรียบเทียบกับร้อยละ 45 ในผู้ป่วยที่ V50Gy <27% เปรียบเทียบกับ >27% ตามลำดับ และร้อยละ 15 เปรียบเทียบกับร้อยละ 50 ในผู้ป่วยที่ laryngeal mean dose <44 Gy เปรียบเทียบกับ >44 Gy ตามลำดับ[23] ภาวะ laryngeal edema อาจใช้เวลาถึง 6-12 เดือนหลังจากการฉายรังสีที่จะหายเป็นปกติ อย่างไรก็ตาม หากตรวจด้วยการส่องกล้องทางโสตศอนาสิกในผู้ป่วยมะเร็งกล่องเสียงหลังจากฉายรังสี อาจพบได้ว่าบริเวณกล่องเสียง เหนือกล่องเสียงและฝาปิดกล่องเสียงนั้นหนาตัวขึ้นอยู่เป็นเวลานานหลังฉายรังสีจบ

ในด้านคุณภาพของเสียง ผู้ป่วยบางส่วนจะมีคุณภาพของเสียงที่ดีขึ้นภายหลังเริ่มฉายรังสี 2-3 สัปดาห์ เนื่องจากก้อนมะเร็งเริ่มยุบลง แต่เสียงจะเริ่มแหบลงได้อีกจากผลข้างเคียงของการฉายรังสี เสียงจะเริ่มดีขึ้นหลังฉายรังสีจบประมาณ 3 สัปดาห์และคุณภาพของเสียงจะเริ่มคงที่ภายหลัง 2-3 เดือนเป็นต้นไป ผู้ป่วยระยะต้นเกือบทั้งหมดจะมีการฟื้นตัวของเสียงเป็นปกติได้ แต่ผู้ป่วยระยะลุกลามเฉพาะที่ประมาณร้อยละ 5-10 จะยังคงมีความผิดปกติของการพูดหรือการเปล่าเสียง เมื่อตรวจติดตามระยะยาว [16]

ตารางที่ 2. Common Terminology Criteria for Adverse Events (CTCAE) version 5.0

	Grade 1	Grade 2	Grade 3	Grade 4	Grade 5
Oral mucositis	Asymptomatic or mild symptoms; intervention not indicated	Moderate pain or ulcer that does not interfere with oral intake; modified diet indicated	Severe pain; interfering with oral intake	Life-threatening consequences; urgent intervention indicated	Death
Dry mouth (xerostomia)	Symptomatic (e.g., dry or thick saliva) without significant dietary alteration; unstimulated saliva flow >0.2 ml/min	Moderate symptoms; oral intake alterations (e.g., copious water, other lubricants, diet limited to purees and/or soft, moist foods); unstimulated saliva 0.1 to 0.2 ml/min	Inability to adequately aliment orally; tube feeding or TPN indicated; unstimulated saliva <0.1 ml/min	-	-
Dysgeusia	Altered taste but no change in diet	Altered taste with change in diet (e.g., oral supplements); noxious or unpleasant taste; loss of taste	-	-	-
Radiation Dermatitis	Faint erythema or dry desquamation	Moderate to brisk erythema; patchy moist desquamation, mostly confined to skin folds and creases; moderate edema	Moist desquamation in areas other than skin folds and creases; bleeding induced by minor trauma or abrasion	Life-threatening consequences; skin necrosis or ulceration of full thickness dermis; spontaneous bleeding from involved site; skin graft indicated	Death
Dysphagia	Symptomatic, able to eat regular diet	Symptomatic and altered eating/swallowing	Severely altered eating/swallowing; tube feeding, TPN, or hospitalization indicated	Life-threatening consequences; urgent intervention indicated	Death

Hoarseness	Mild or intermittent voice change; fully understandable; self-resolves	Moderate or persistent voice changes; may require occasional repetition but understandable on telephone; medical evaluation indicated	Severe voice changes including predominantly whispered speech	-	-
Laryngeal edema	Asymptomatic; clinical or diagnostic observations only; intervention not indicated	Symptomatic; medical intervention indicated (e.g., dexamethasone, epinephrine, antihistamines)	Stridor; respiratory distress; hospitalization indicated	Life-threatening airway compromise; urgent intervention indicated (e.g., tracheotomy or intubation)	Death

ตารางที่ 3 การรักษาและยาที่ใช้ในการรักษาผลข้างเคียงจากการฉายรังสี

ผลข้างเคียง	ยา	Proposed/established mechanism of action	ขนาดยาและวิธีใช้	ประโยชน์
Mucositis	Benzydamine 0.15%	Topical NSAIDS	15 ml กลั้วปากเป็นเวลา 2 นาที จำนวน 4-8 ครั้งต่อวัน เริ่มใช้ก่อนเริ่มฉายรังสี, ระหว่างการฉายรังสีจนถึง 2 สัปดาห์หลังการฉายรังสี	ลด mucositis grade ≥3*; ชะลอการใช้ยาแก้ปวดแบบอื่นๆ [24-26]
	Palifermin	Recombinant human keratinocyte growth factor	120-180 mg/kg/week, ฉีดทางเส้นเลือดดำแบบ IV bolus	ลดการใช้ยาแก้ปวดชนิด opioid, ลดคะแนนความปวดในช่องปากและลำคอ; ลดช่วงเวลาที่มีอาการปวดแบบรุนแรง [27]
	Gabapentin	ลดอาการปวดแบบ neuropathic pain	300-900 mg แบบรับประทาน วันละ 3 ครั้ง	ลดการใช้ยาแก้ปวดชนิด opioid [28]
	Low-level laser therapy (LLLT)	Photobiomodulation; กำจัด ROS และ/หรือ proinflammatory cytokine	2-5 treatments per week delivered to the tissue surface using laser of light-emitting diode	significantreduction in the incidence of severe mucositis, associated pain,dysphagia, and analgesic use[11],

				reducing severity and duration of oral mucositis[12]
Xerostomia	Pilocarpine	Cholinergic stimulant; predominant muscarinic effect	5 mg แบบรับประทาน วันละ 3 ครั้ง	เพิ่มการหลั่งน้ำลายตามธรรมชาติ (unstimulated salivary flow rate), ลดภาวะน้ำลายแห้ง [29]
	Cevimeline	Cholinergic stimulant แบบออกฤทธิ์เฉพาะเจาะจงกับ M3-muscarinic receptor ของต่อมน้ำลาย	30-45 mg แบบรับประทาน วันละ 3 ครั้ง	เพิ่มการหลั่งน้ำลายตามธรรมชาติ [30], ลดภาวะน้ำลายแห้งจากการตอบแบบสอบถามคุณภาพชีวิตโดยผู้ป่วย [31]
	Amifostine (Ethyol, WR-1065)	Free thiol metabolite กำจัด ROS ในเซลล์ที่เกิดจากรังสี	200 mg/m2 ฉีดทางเส้นเลือดดำแบบ IV infusion ในเวลา 3 นาที วันละ 1 ครั้ง โดยฉีดก่อนเริ่มฉายรังสีประมาณ 15-30 นาที	ลดภาวะน้ำลายแห้งในผู้ป่วยที่ฉายรังสีอย่างเดียว [16] แต่ไม่ลดภาวะน้ำลายแห้งในผู้ป่วยที่ได้รับยาเคมีบำบัดควบคู่ด้วย [17]
Dermatitis	Silver sulfadiazine 10 mg/g	Topical bactericidal agent	ทาบริเวณที่มีอาการ วันละ 1-2 ครั้ง	ลดการเกิด radiation-induced dermatitis และ moist desquamation [19]
	Vitamin E (tocopherol) and pentoxyfylline	Vitamin E: สาร antioxidant กำจัด ROS ในเซลล์ที่เกิดจากรังสี, Pentoxifylline: methylxanthine derivative เพิ่มการไหลเวียนโลหิต	Vitamin E 1000 IU/d and pentoxifylline (Trental) 400 mg แบบรับประทาน วันละ 3 ครั้ง	ลดการเกิด radiation induced fibrosis [20, 21]
	Topical steroids	Anti-inflammatory effects	Difluprednate 0.05% +/- absorbent surgical pad plus steroid ointment when dermatitis reached grade 2*	ลด dermatitis grade≥3* ในผู้ป่วยที่ได้รับยาเคมีบำบัดควบคู่กัน (14 vs 25%) [18]

* Toxicity grading according to Common Terminology Criteria for Adverse Events (CTCAE)

ตัวย่อ: NSAIDS=non-steroidal anti-inflammatory drugs, ROS=reactive oxygen species, IV=intravenous.

ผลข้างเคียงระยะยาว

การฉายรังสีเป็นหนึ่งในการรักษาหลักเพื่อสงวนอวัยวะ (laryngeal preservation) ในมะเร็งกล่องเสียง อย่างไรก็ตามผลข้างเคียงจากการฉายรังสีอาจทำให้การทำงานของกล่องเสียงสูญเสียไป นำไปสู่ความผิดปกติของการออกเสียงและการกลืน โดยเฉพาะอย่างยิ่งในผู้ป่วยที่ได้รับการรักษาแบบผสมผสาน ตามรายงานงานวิจัย RTOG 9111 พบว่าหลังการรักษาเป็นเวลา 1 ปี ผู้ป่วยที่ได้รับรังสีและเคมีบำบัดมีความผิดปกติของการกลืนอาหารแข็ง อยู่ที่ร้อยละ 23 เปรียบเทียบกับร้อยละ 9 ในผู้ป่วยที่ได้รับการฉายรังสีเพียงอย่างเดียว[32, 33] นอกจากนี้อาการกลืนลำบากอาจนำไปสู่การสำลักและทำให้เกิดปอดติดเชื้อตามมาอีกด้วย[34] การศึกษาจำนวนมากแสดงให้เห็นถึงความสัมพันธ์ของปริมาณรังสีที่กล่องเสียงได้รับกับการกลืน โดยเฉพาะปริมาณรังสีไปสู่กล้ามเนื้อคอหอยที่เกี่ยวข้องกับการกลืน (pharyngeal constrictor muscles), บริเวณกล่องเสียง (glottic larynx) และบริเวณเหนือกล่องเสียง (supraglottic larynx)[35-40] อย่างไรก็ตามการกลืนเป็นกลไกที่ซับซ้อน ประกอบด้วยการทำงานร่วมกันของเส้นประสาทและกล้ามเนื้อหลายส่วน ซึ่งมีทั้งที่อยู่ภายใต้การควบคุม (voluntary) และนอกเหนือการควบคุม (involuntary) ของจิตใจ เพราะฉะนั้นการจำกัดปริมาณรังสีไปสู่อวัยวะทุกส่วนที่เกี่ยวข้องทำได้ยาก แพทย์รังสีรักษาจึงมักควบคุมปริมาณรังสีไปสู่อวัยวะส่วนที่ไม่เกี่ยวข้อง (non-target volume) ให้ได้รับน้อยที่สุดตามหลัก ALARA หรือ as low as reasonably achievable เพื่อลดโอกาสการเกิดความผิดปกติของการกลืนและการสำลัก QUANTEC ได้แนะนำให้ให้ควบคุมปริมาตรกล่องเสียงที่ได้รับปริมาณรังสีเกิน 60 เกรย์ (V60Gy) ให้เล็กที่สุด และให้ปริมาณรังสีเฉลี่ย (mean dose) ที่กล่องเสียงและ pharyngeal constrictor muscle ได้รับให้น้อยกว่า 50-60 เกรย์[34]

ภาวะเนื้อเยื่อตายหรือกระดูกอ่อนตายจากการฉายรังสี (soft tissue necrosis/chondronecrosis) พบได้ไม่บ่อย โดยเกิดประมาณร้อยละ 1[41] ส่วนใหญ่พบในผู้ป่วยที่ยังไม่หยุดสูบบุหรี่ เมื่อตรวจพบหรือสงสัย necrosis บริเวณกล่องเสียงจากการตรวจทางรังสีวิทยาหรือการตรวจร่างกาย จำเป็นต้องแยกภาวะนี้จากการกลับเป็นซ้ำของโรคบริเวณเดิม หรือ local recurrence อาการของทั้งสองภาวะมีความคล้ายคลึงกัน เช่น เสียงแหบ ปวดหรือบวมบริเวณกล่องเสียง โดยตารางที่ 4. ได้สรุปอัตราการเกิดผลข้างเคียงระยะยาวจากงานวิจัยระยะที่ 3 ในมะเร็งกล่องเสียงระยะลุกลามเฉพาะที่ ที่ได้รับการฉายรังสีและเคมีบำบัด

ตารางที่ 4 อัตราการเกิดผลข้างเคียงระยะยาวจากงานวิจัยระยะที่ 3 ในมะเร็งกล่องเสียงระยะลุกลามเฉพาะที่ ที่ได้รับการฉายรังสีและเคมีบำบัด

	RTOG 9111 (2012) [33]		GORTEC 2000-01 (2009) [42]		TREMPLIN (2020) [43]
Follow up time	10 years		10 years		5 years
Intervention	CRT	PF→RT	TPF→(C)RT	PF→ (C)RT	TPF →CRT
Grade 3-5 Toxicity					

Any	33	30.6	N/A	N/A	N/A
Soft tissue	6.3	7.8	4	6.6	5.2
Pharynx/esophagus	16.6*	13**	N/A	N/A	N/A
Mucous membrane	N/A	N/A	1	0	5.2
Larynx	15.3*	11*	6.2‡	13.6‡	6.9
Impaired speech/voice	4-8.5	3-9			N/A
Salivary gland	N/A	N/A	6.1	2.2	10.3
Bone	N/A	N/A	0	0	1.7

* One treatment related death.

** Two treatment related deaths.

‡ Only grade 4 toxicity was reported.

ตัวย่อ: CRT=concurrent chemoradiation, (C)RT=radiation with or without concurrent chemotherapy, RT=radiation therapy, PF=platinum-based chemotherapy/5-Fluorouracil, TPF=docetaxel/platinum-based chemotherapy/5-Fluorouracil, N/A=not available.

มะเร็งกล่องเสียงบริเวณเส้นเสียงระยะต้น

การฉายรังสีในมะเร็งกล่องเสียงบริเวณเส้นเสียง (glottic cancer) ระยะต้นมักเป็นการฉายรังสีในบริเวณจำกัดแค่เพียงบริเวณกล่องเสียง ไม่ฉายรังสีบริเวณคอทั้งสองข้าง จึงทำให้ผลข้างเคียงน้อยกว่าการฉายรังสีในมะเร็งระยะลุกลามเฉพาะที่มาก และมักไม่พบผลข้างเคียงที่เกี่ยวกับช่องปาก เช่น mucositis และ xerostomia อย่างไรก็ตามภาวะ dysphagia, laryngeal edema และ dermatitis ยังสามารถพบได้ (ภาพที่ 6) ซึ่งอัตราการเกิดผลข้างเคียงรุนแรงใดๆ หรือ CTCAE grade 3-5 ระหว่างการฉายรังสี อยู่ที่ร้อยละ 20-30 และอัตราการเกิดผลข้างเคียงรุนแรงระยะยาวจากการฉายรังสี อยู่ที่ร้อยละ 7-8 ซึ่งเป็นอัตราที่ต่ำกว่าในระยะลุกลามเฉพาะที่มาก ซึ่งอยู่ที่ร้อยละ 30 จากงานวิจัย RTOG 9111 [33] โดยสรุปผลข้างเคียงระหว่างการฉายรังสีและผลข้างเคียงระยะยาวที่พบได้ในมะเร็งกล่องเสียงระยะต้น ตามตารางที่ 5

ภาพที่ 6 แสดงผลข้างเคียงด้านผิวหนังในผู้ป่วยมะเร็งกล่องเสียงบริเวณเส้นเสียง T2N0M0 ที่ 1 เดือนหลังจากฉายรังสีจบ

ตารางที่ 5 ผลข้างเคียงจากการฉายรังสีอย่างเดียวในมะเร็งกล่องเสียงระยะต้น

	Yamazaki et al (2006)[44]	RTOG 9512 Trotti et al (2014)[45]	
Stage	Glottic T1N0	Glottic T2N0	
Radiation			
Technique	2D-RT	2D-RT	2D-RT
Total dose (Gy)	56.25-63	70	79.2
Dose per fraction (Gy)	2.25	2.0	1.2
Frequency	Once daily	Once daily	Twice daily
Chemotherapy	none	none	none
Acute effects (%)			

Any grade 3+	N/A	22.7	33.3
Skin grade 1-2	86	85	83
Skin grade 3+	0	5	11
Mucosal grade 1-2	98	54	54
Mucosal grade 3+	0	4.2	8
Larynx grade 1-2	N/A	72	13
Larynx grade 3+	N/A	69	18
Esophagus grade 1-2	N/A	74	78
Esophagus grade 3+	N/A	3	4
Late effects			
Any grade 3+	7	8.5*	8.5*
Skin grade 1-2	N/A	39	46
Skin grade 3+	N/A	1	2
Mucosal grade 1-2	N/A	31	24
Mucosal grade 3+	N/A	2	3
Larynx grade 1-2	N/A	66	73
Larynx grade 3+	N/A	8	5
Esophagus grade 1-2	N/A	41	38
Esophagus grade 3+	N/A	3	3

* 3 cases after conventional fractionation and 2 cases after hyperfractionation required tracheostomy.

ตัวย่อ: Gy=unit in Gray, 2D-RT=2-dimensional radiation therapy, N/A=not available.

เอกสารอ้างอิง

1. Cooper JS, Pajak TF, Forastiere AA, Jacobs J, Campbell BH, Saxman SB, et al. Postoperative concurrent radiotherapy and chemotherapy for high-risk squamous-cell carcinoma of the head and neck. N Engl J Med. 2004;350(19):1937-44.

2. Gupta T, Sinha S, Ghosh-Laskar S, Budrukkar A, Mummudi N, Swain M, et al. Intensity-modulated radiation therapy versus three-dimensional conformal radiotherapy in head and neck squamous cell carcinoma: long-term and mature outcomes of a prospective randomized trial. Radiat Oncol. 2020;15(1):218.

3. Lee N, Harris J, Garden AS, Straube W, Glisson B, Xia P, et al. Intensity-modulated radiation therapy with or without chemotherapy for nasopharyngeal carcinoma: radiation therapy oncology group phase II trial 0225. J Clin Oncol. 2009;27(22):3684-90.

4. Siddiqui F, Movsas B. Management of Radiation Toxicity in Head and Neck Cancers. Semin Radiat Oncol. 2017;27(4):340-9.

5. Maes A, Huygh I, Weltens C, Vandevelde G, Delaere P, Evers G, et al. De Gustibus: time scale of loss and recovery of tastes caused by radiotherapy. Radiother Oncol. 2002;63(2):195-201.

6. Irune E, Dwivedi RC, Nutting CM, Harrington KJ. Treatment-related dysgeusia in head and neck cancer patients. Cancer Treat Rev. 2014;40(9):1106-17.

7. Sapir E, Tao Y, Feng F, Samuels S, El Naqa I, Murdoch-Kinch CA, et al. Predictors of Dysgeusia in Patients With Oropharyngeal Cancer Treated With Chemotherapy and Intensity Modulated Radiation Therapy. Int J Radiat Oncol Biol Phys. 2016;96(2):354-61.

8. Jham BC, Chen H, Carvalho AL, Freire AR. A randomized phase III prospective trial of bethanechol to prevent mucositis, candidiasis, and taste loss in patients with head and neck cancer undergoing radiotherapy: a secondary analysis. J Oral Sci. 2009;51(4):565-72.

9. Halyard MY, Jatoi A, Sloan JA, Bearden JD, 3rd, Vora SA, Atherton PJ, et al. Does zinc sulfate prevent therapy-induced taste alterations in head and neck cancer patients? Results of phase III double-blind, placebo-controlled trial from the North Central Cancer Treatment Group (N01C4). Int J Radiat Oncol Biol Phys. 2007;67(5):1318-22.

10. Trotti A, Bellm LA, Epstein JB, Frame D, Fuchs HJ, Gwede CK, et al. Mucositis incidence, severity and associated outcomes in patients with head and neck cancer receiving radiotherapy

with or without chemotherapy: a systematic literature review. Radiotherapy and Oncology. 2003;66(3):253-62.
11. Gautam AP, Fernandes DJ, Vidyasagar MS, Maiya AG, Vadhiraja BM. Low level laser therapy for concurrent chemoradiotherapy induced oral mucositis in head and neck cancer patients - a triple blinded randomized controlled trial. Radiother Oncol. 2012;104(3):349-54.
12. Oberoi S, Zamperlini-Netto G, Beyene J, Treister NS, Sung L. Effect of prophylactic low level laser therapy on oral mucositis: a systematic review and meta-analysis. PLoS One. 2014;9(9):e107418.
13. De Sanctis V, Bossi P, Sanguineti G, Trippa F, Ferrari D, Bacigalupo A, et al. Mucositis in head and neck cancer patients treated with radiotherapy and systemic therapies: Literature review and consensus statements. Crit Rev Oncol Hematol. 2016;100:147-66.
14. Foote RL, Loprinzi CL, Frank AR, O'Fallon JR, Gulavita S, Tewfik HH, et al. Randomized trial of a chlorhexidine mouthwash for alleviation of radiation-induced mucositis. J Clin Oncol. 1994;12(12):2630-3.
15. Deasy JO, Moiseenko V, Marks L, Chao KS, Nam J, Eisbruch A. Radiotherapy dose-volume effects on salivary gland function. Int J Radiat Oncol Biol Phys. 2010;76(3 Suppl):S58-63.
16. Gu J, Zhu S, Li X, Wu H, Li Y, Hua F. Effect of amifostine in head and neck cancer patients treated with radiotherapy: a systematic review and meta-analysis based on randomized controlled trials. PLoS One. 2014;9(5):e95968.
17. Nicolatou-Galitis O, Sarri T, Bowen J, Di Palma M, Kouloulias VE, Niscola P, et al. Systematic review of amifostine for the management of oral mucositis in cancer patients. Support Care Cancer. 2013;21(1):357-64.
18. Yokota T, Zenda S, Ota I, Yamazaki T, Yamaguchi T, Ogawa T, et al. Phase 3 randomized trial of topical steroid versus placebo for prevention of radiation dermatitis in head and neck cancer patients receiving chemoradiation. Int J Radiat Oncol Biol Phys. 2021.
19. Wong RK, Bensadoun RJ, Boers-Doets CB, Bryce J, Chan A, Epstein JB, et al. Clinical practice guidelines for the prevention and treatment of acute and late radiation reactions from the MASCC Skin Toxicity Study Group. Support Care Cancer. 2013;21(10):2933-48.
20. Delanian S, Balla-Mekias S, Lefaix JL. Striking regression of chronic radiotherapy damage in a clinical trial of combined pentoxifylline and tocopherol. J Clin Oncol. 1999;17(10):3283-90.

21. Okunieff P, Augustine E, Hicks JE, Cornelison TL, Altemus RM, Naydich BG, et al. Pentoxifylline in the treatment of radiation-induced fibrosis. J Clin Oncol. 2004;22(11):2207-13.
22. Sanguineti G, Adapala P, Endres EJ, Brack C, Fiorino C, Sormani MP, et al. Dosimetric predictors of laryngeal edema. Int J Radiat Oncol Biol Phys. 2007;68(3):741-9.
23. Anderson NJ, Wada M, Schneider-Kolsky M, Rolfo M, Joon DL, Khoo V. Dose-volume response in acute dysphagia toxicity: Validating QUANTEC recommendations into clinical practice for head and neck radiotherapy. Acta Oncol. 2014;53(10):1305-11.
24. Kazemian A, Kamian S, Aghili M, Hashemi FA, Haddad P. Benzydamine for prophylaxis of radiation-induced oral mucositis in head and neck cancers: a double-blind placebo-controlled randomized clinical trial. Eur J Cancer Care (Engl). 2009;18(2):174-8.
25. Epstein JB, Silverman S, Jr., Paggiarino DA, Crockett S, Schubert MM, Senzer NN, et al. Benzydamine HCl for prophylaxis of radiation-induced oral mucositis: results from a multicenter, randomized, double-blind, placebo-controlled clinical trial. Cancer. 2001;92(4):875-85.
26. Chitapanarux I, Tungkasamit T, Petsuksiri J, Kannarunimit D, Katanyoo K, Chakkabat C, et al. Randomized control trial of benzydamine HCl versus sodium bicarbonate for prophylaxis of concurrent chemoradiation-induced oral mucositis. Support Care Cancer. 2018;26(3):879-86.
27. Le QT, Kim HE, Schneider CJ, Murakozy G, Skladowski K, Reinisch S, et al. Palifermin reduces severe mucositis in definitive chemoradiotherapy of locally advanced head and neck cancer: a randomized, placebo-controlled study. J Clin Oncol. 2011;29(20):2808-14.
28. Bar Ad V, Weinstein G, Dutta PR, Chalian A, Both S, Quon H. Gabapentin for the treatment of pain related to radiation-induced mucositis in patients with head and neck tumors treated with intensity-modulated radiation therapy. Head Neck. 2010;32(2):173-7.
29. Yang WF, Liao GQ, Hakim SG, Ouyang DQ, Ringash J, Su YX. Is Pilocarpine Effective in Preventing Radiation-Induced Xerostomia? A Systematic Review and Meta-analysis. Int J Radiat Oncol Biol Phys. 2016;94(3):503-11.
30. Chambers MS, Posner M, Jones CU, Biel MA, Hodge KM, Vitti R, et al. Cevimeline for the treatment of postirradiation xerostomia in patients with head and neck cancer. Int J Radiat Oncol Biol Phys. 2007;68(4):1102-9.
31. Witsell DL, Stinnett S, Chambers MS. Effectiveness of cevimeline to improve oral health in patients with postradiation xerostomia. Head Neck. 2012;34(8):1136-42.

32. Forastiere AA, Goepfert H, Maor M, Pajak TF, Weber R, Morrison W, et al. Concurrent chemotherapy and radiotherapy for organ preservation in advanced laryngeal cancer. N Engl J Med. 2003;349(22):2091-8.
33. Forastiere AA, Zhang Q, Weber RS, Maor MH, Goepfert H, Pajak TF, et al. Long-term results of RTOG 91-11: a comparison of three nonsurgical treatment strategies to preserve the larynx in patients with locally advanced larynx cancer. J Clin Oncol. 2013;31(7):845-52.
34. Rancati T, Schwarz M, Allen AM, Feng F, Popovtzer A, Mittal B, et al. Radiation dose-volume effects in the larynx and pharynx. Int J Radiat Oncol Biol Phys. 2010;76(3 Suppl):S64-9.
35. Dornfeld K, Simmons JR, Karnell L, Karnell M, Funk G, Yao M, et al. Radiation doses to structures within and adjacent to the larynx are correlated with long-term diet- and speech-related quality of life. Int J Radiat Oncol Biol Phys. 2007;68(3):750-7.
36. Feng FY, Kim HM, Lyden TH, Haxer MJ, Worden FP, Feng M, et al. Intensity-modulated chemoradiotherapy aiming to reduce dysphagia in patients with oropharyngeal cancer: clinical and functional results. J Clin Oncol. 2010;28(16):2732-8.
37. Jensen K, Lambertsen K, Grau C. Late swallowing dysfunction and dysphagia after radiotherapy for pharynx cancer: frequency, intensity and correlation with dose and volume parameters. Radiother Oncol. 2007;85(1):74-82.
38. Mortensen HR, Jensen K, Aksglaede K, Behrens M, Grau C. Late dysphagia after IMRT for head and neck cancer and correlation with dose-volume parameters. Radiother Oncol. 2013;107(3):288-94.
39. Caglar HB, Tishler RB, Othus M, Burke E, Li Y, Goguen L, et al. Dose to larynx predicts for swallowing complications after intensity-modulated radiotherapy. Int J Radiat Oncol Biol Phys. 2008;72(4):1110-8.
40. Schwartz DL, Hutcheson K, Barringer D, Tucker SL, Kies M, Holsinger FC, et al. Candidate dosimetric predictors of long-term swallowing dysfunction after oropharyngeal intensity-modulated radiotherapy. Int J Radiat Oncol Biol Phys. 2010;78(5):1356-65.
41. Mendenhall WM, Mancuso AA, Amdur RJ, Boyce BJ, Dziegielewski PT. Laryngeal Cancer. In: C.Halperin E, E.Wazer D, A.Perez C, W.Brady L, editors. Perez and Brady's Principles and Practice of Radiation Oncology. 7th ed. Philadelphia, USA: Wolters Kluwer; 2018.

42. Pointreau Y, Garaud P, Chapet S, Sire C, Tuchais C, Tortochaux J, et al. Randomized trial of induction chemotherapy with cisplatin and 5-fluorouracil with or without docetaxel for larynx preservation. J Natl Cancer Inst. 2009;101(7):498-506.
43. Janoray G, Pointreau Y, Alfonsi M, Sire C, Geoffrois L, de Raucourt D, et al. Induction chemotherapy followed by cisplatin or cetuximab concomitant to radiotherapy for laryngeal/hypopharyngeal cancer: Long-term results of the TREMPLIN randomised GORTEC trial. Eur J Cancer. 2020;133:86-93.
44. Yamazaki H, Nishiyama K, Tanaka E, Koizumi M, Chatani M. Radiotherapy for early glottic carcinoma (T1N0M0): results of prospective randomized study of radiation fraction size and overall treatment time. Int J Radiat Oncol Biol Phys. 2006;64(1):77-82.
45. Trotti A, 3rd, Zhang Q, Bentzen SM, Emami B, Hammond ME, Jones CU, et al. Randomized trial of hyperfractionation versus conventional fractionation in T2 squamous cell carcinoma of the vocal cord (RTOG 9512). Int J Radiat Oncol Biol Phys. 2014;89(5):958-63.